

Una difficile diagnosi differenziale per un paziente con dolore toracico

A difficult diagnosis for a patient with chest pain

M.A. Iacono, G. Fazio *

UO Medicina, Ospedale di Gemona del Friuli, Udine

KEY WORDS

ECG
Brugada syndrome
Chest pain
Coronary syndrome

Summary **BACKGROUND** Brugada syndrome is a condition which can cause syncope or sudden death in young subjects without recognized cardiac structural abnormalities. Diagnosis is based on the thorough evaluation at rest, on exertion and during sleep. **CLINICAL CASE** We report the ECG of a 70-year-old man admitted with fever and chest pain. ECG on admission was suggestive for acute coronary syndrome. In the differential diagnosis we considered a possible case of Brugada syndrome.

Caso clinico

Riportiamo il caso di un uomo di 70 anni per il quale abbiamo posto la diagnosi di possibile sindrome di Brugada.

Il paziente veniva ricoverato presso l'UO di Medicina di Gemona del Friuli con il sospetto di sindrome coronarica acuta per la presenza di dolore toracico oppressivo mammario sinistro perdurante da alcune ore.

All'ingresso si presentava febbrile (temperatura ascellare 38 °C) e tachipnoico (24 atti respiratori al minuto), con tosse secca stizzosa e senso di oppressione in sede mammaria sinistra.

L'obiettività cardiaca era normale. All'auscultazione toracica si evidenziavano rari sibili espiratori. La saturazione di O₂ in aria ambiente era del 94%.

In anamnesi non si rilevavano elementi degni di nota; in particolare, si escludeva l'assunzione di antiaritmici, beta-bloccanti e antidepressivi.

L'elettrocardiogramma (ECG) (**Fig. 1**) evidenziava ritmo sinusale, alcune extrasistole ventricolari, conduzione atrio-ventricolare regolare, sopraslivellamento di ST in V₁-V₂-V₃ con morfologia a cupola seguita da onda T negativa.

All'ecocardiografia: ventricolo sinistro di normali dimensioni e con normale cinetica segmentaria. Frazione di eiezione 65%. Al color-doppler: lieve insufficienza mitralica.

Gli enzimi di necrosi cardiaca erano normali (curva di troponina I e creatinfosfochinasi).

Gli esami di laboratorio evidenziavano: proteina C reattiva 70 mg/L (valori normali 0-5 mg/dL); globuli bianchi 10.900/mm³ (valori normali 6.000-8.000/mm³); sodio 138 mEq/L (valori normali 135-150 mEq/L); potassio 3,9 mEq/L (valori normali 3,6-5,5 mEq/L).

La radiografia del torace era negativa per lesioni pleuroparenchimali. Le emocolture sono risultate negative.

Dopo alcune ore dal ricovero, il paziente presentava un episodio di fibrillazione atriale parossistica (**Fig. 2**) senza segni clinici o emodinamici di rilievo. L'episodio aritmico si risolveva spontaneamente nell'arco di un'ora.

Nell'ipotesi di un'infezione respiratoria acuta, il paziente veniva trattato con paracetamolo, con rapida regressione

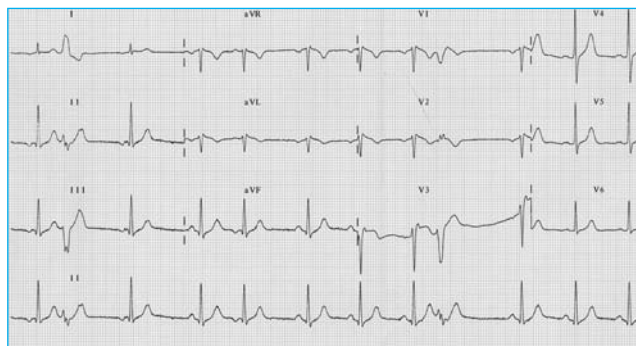


Figura 1 Elettrocardiogramma effettuato al momento del ricovero del paziente

* Corrispondenza:

Maria A. Iacono, UO Medicina, Ospedale di Gemona del Friuli, via Argentina 6, 33100 Udine, e-mail: Respmedge@ass3.sanita.fvg.it Famigliaconte@tin.it

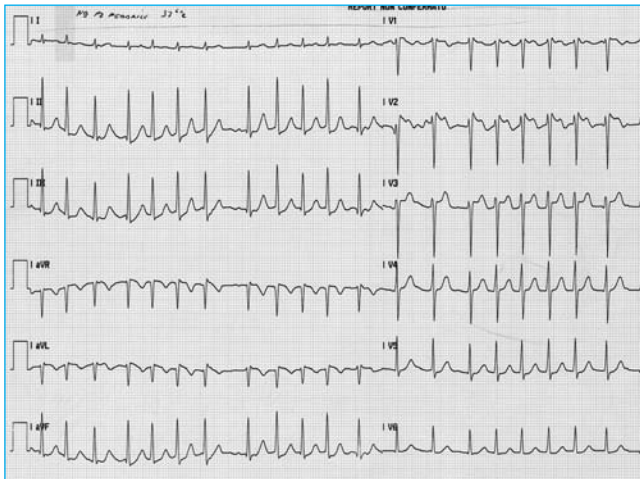


Figura 2 Episodio di fibrillazione atriale parossistica insorto a qualche ora dal ricovero e risoltosi spontaneamente dopo un'ora

della sintomatologia dolorosa toracica, e con terapia antibiotica (acido clavulanico + amoxicillina 1 g x 3 volte) con remissione della febbre dal secondo giorno di degenza.

Ripetuti ECG (**Fig. 3**) risultavano invariati rispetto all'ingresso. Al controllo ecocardiografico si confermavano una normale cinetica segmentaria del ventricolo sinistro e l'assenza di versamento pericardico. In quinta giornata di degenza, con il paziente del tutto asintomatico, si registrava una normalizzazione dell'ECG (**Fig. 4**). Quest'ultimo appariva del tutto sovrapponibile a un ECG, in possesso del paziente, eseguito anni prima in altra sede. Veniva pertanto sottoposto a test da sforzo al cicloergometro: la prova veniva sospesa al raggiungimento della frequenza cardiaca massima al terzo minuto di 100 W. Non si evidenziavano aritmie, alterazioni elettrocardiografiche o altri sintomi, e si concludeva per una prova negativa per ischemia inducibile.

Alla dimissione il paziente era asintomatico, gli indici di flogosi si erano normalizzati e sia l'ecocardiogramma sia l'ECG erano perfettamente nei limiti di norma.

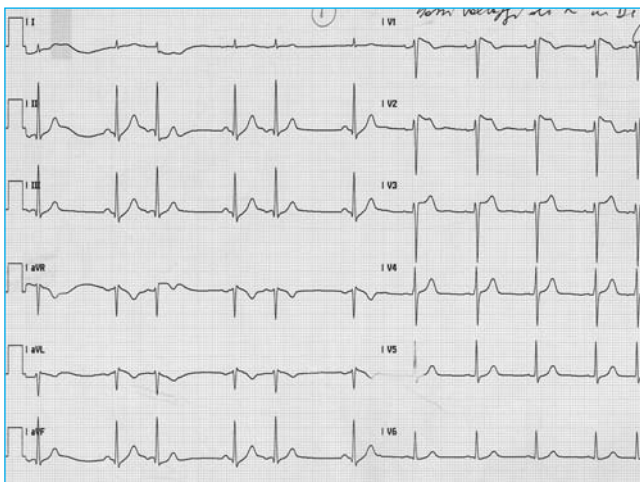


Figura 3 Un elettrocardiogramma effettuato alcuni giorni dopo il ricovero risulta invariato rispetto all'ingresso

Discussione e conclusioni

Nella diagnostica differenziale del caso esposto abbiamo preso in esame la sindrome coronarica acuta e la miopericardite, che sono state escluse dalla negatività delle indagini e dall'evoluzione del quadro clinico. Il quadro elettrocardiografico ci ha indotti a ipotizzare una possibile sindrome di Brugada (SB).

La SB è una patologia, geneticamente determinata, identificata con una mutazione del gene SCN5A per la codifica dei canali cardiaci del sodio, che può provocare sincopi e morte cardiaca improvvisa in soggetti di giovane età (tipicamente fra il terzo e il quarto decennio di vita) in assenza di anomalie strutturali del cuore.

Il quadro elettrocardiografico tipico della SB è caratterizzato dalla presenza di sopraslivellamento del tratto ST nelle derivazioni precordiali destre con onda T positiva "a sella", generalmente associato a blocco di branca destro, completo o incompleto.

La diagnosi si basa sull'attenta valutazione dell'ECG, eseguito a riposo, in corso di attività fisica e durante il riposo notturno, ma spesso è complicata dall'intermittenza del tipico pattern elettrocardiografico.

In alcuni casi l'ECG appare normale e la sindrome risulta evidente solo dopo la somministrazione di determinati farmaci che bloccano i canali del sodio (ajmalina), oppure l'onda T negativa può accentuarsi prima di eventi aritmici o, ancora, le tipiche alterazioni possono manifestarsi in corso di episodi febbrili.

Il nostro caso descrive il riscontro di un occasionale fenomeno elettrocardiografico di Brugada in corso di sintomatologia dolorosa toracica. Ipotizziamo che le alterazioni elettrocardiografiche siano state esacerbate dalla febbre e dall'iperventilazione associata al dolore toracico. Tenuto conto dell'assenza di alterazioni tipiche all'ECG basale e di episodi sincopali nella storia del paziente, della familiarità negativa per morti improvvise, e anche alla luce di recenti lavori sulla SB [1-5], abbiamo considerato il paziente a basso profilo di rischio per morte cardiaca e al momento abbiamo deciso di non sottoporlo a studio elettrofisiologico.

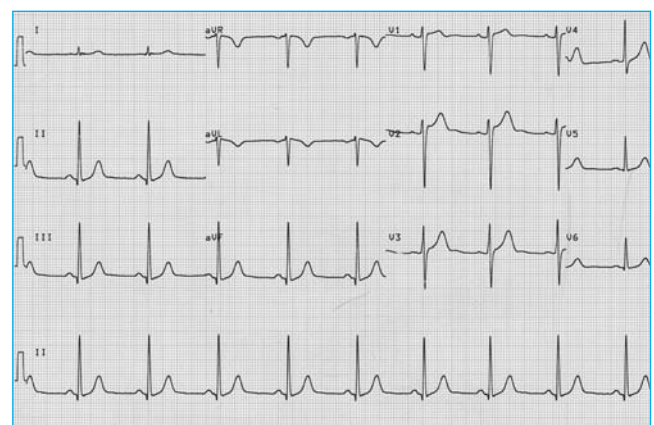


Figura 4 Normalizzazione dell'elettrocardiogramma al quinto giorno di degenza

Lo studio elettrofisiologico peraltro risulta scarsamente predittivo di aritmie maggiori, come dimostra il lavoro di Priori *et al.* [2], secondo il quale i soggetti risultati inducibili allo studio elettrofisiologico non hanno mostrato un incremento di arresto cardiaco rispetto ai soggetti non inducibili. Per il nostro paziente, pertanto, è stato pianificato un periodico controllo ambulatoriale.

Bibliografia

- [1] Sassone B, Vandelli R, Di Pasquale G. “Fenomeno” di Brugada intermittente: una “trappola” elettrocardiografica simultanea sofferenza miocardica acuta. *G Ital Aritmol Cardiosim* 2002;5(3):117-21.
- [2] Priori SG, Napolitano C, Gasparini M, et al. Natural history of Brugada syndrome: insights for risk stratification and management. *Circulation* 2002;105(11):1342-7.
- [3] Priori SG, Barhanin J, Hauer RN, et al. Genetic and molecular basis of cardiac arrhythmias; impact on clinical management. Study group on molecular basis of arrhythmias of the Working Group on Arrhythmias of the European Society of Cardiology. *Eur Heart J* 1999;20(3):174-95.
- [4] Rossenbacker T, Priori SG. The Brugada syndrome. *Curr Opin Cardiol* 2007;22(3):163-70.
- [5] Piccolo E. L'ECG nella sindrome di Brugada. *G Ital Aritmol Cardiosim* 2002;5(3):124-7.